

その他の症状等から疑う希少疾患

オスラー病

(遺伝性出血性毛細血管拡張症)

Hereditary hemorrhagic telangiectasia

小宮山雅樹*

Masaki Komiyama

POINT

- ☑ オスラー病は、決して希少疾患ではない。
- ☑ 反復する鼻出血、舌と手指の毛細血管拡張病変、脳、肺、肝、消化管の血管奇形、同じ疾患の家族歴が特徴である。
- ☑ 病歴の聴取 (鼻出血や家族歴) とオスラー病を疑うことが重要である。

KEY WORDS

オスラー病, hereditary hemorrhagic telangiectasia (HHT), 鼻出血, 肺動静脈瘻, 奇異性塞栓症

症例提示

患者: 35歳, 男性。

主訴: 頭痛と全身倦怠感。

現病歴: 1週間前から頭痛, 全身倦怠感, 微熱 (37.4℃) が持続し, 救急外来を受診した。

既往歴: 小学生の頃から鼻出血が週に1~2回ある。30歳時に一過性脳虚血発作 (15分間の右半身の軽度筋力低下) があり, 他院で精査されるも原因不明で, その後投薬もなく経過していた。

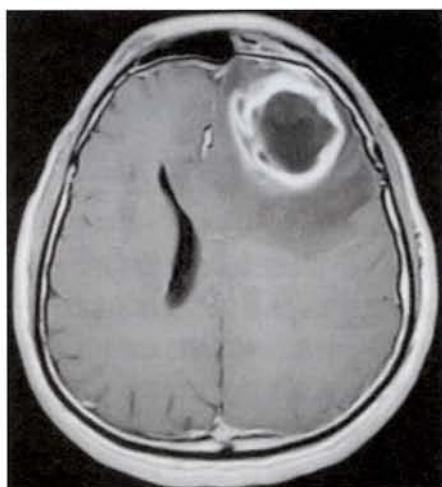
家族歴: 父親と弟が肺動静脈瘻の治療を他院で受けている。父親も弟も鼻出血がある。

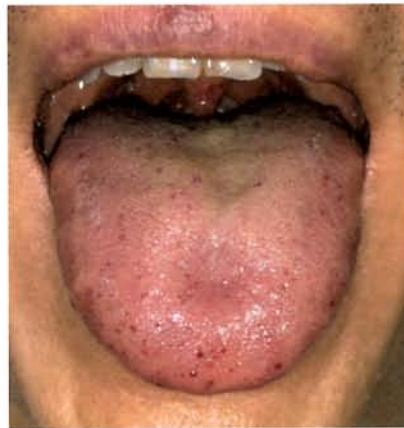現症: 意識は清明, 脳神経麻痺なし, 筋力低下なし, 知覚異常なし。呼吸数14/min, SpO₂ 88%, 心拍数72/min, 血圧136/88mmHg,

図1 症例: オスラー病に特徴的な舌の毛細血管拡張病変

体温37.6℃。舌に毛細血管拡張病変が多数あり (図1), 眼瞼結膜に軽度の貧血が認められ, 両手のばち指も認められた。入院時の

* 大阪市立総合医療センター脳血管内治療科主任部長



左前頭葉に脳膿瘍が認められる

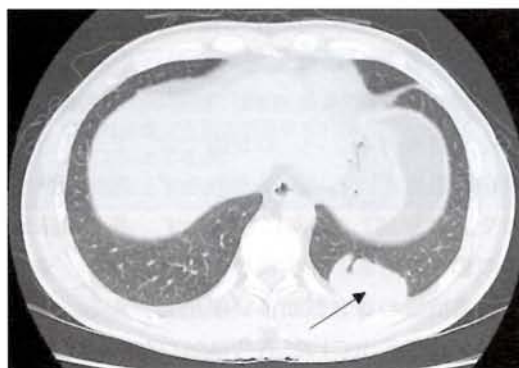
図2 症例：造影のT1強調画像

WBC 10,500/ μ l, RBC 498 \times 10⁴/ μ l, Hb 10.9g/dl, Ht 35.3%であった。しかし、入院時には、低酸素飽和度、貧血、毛細血管拡張病変、ばち指、鼻出血の既往、父親・弟の鼻出血や肺動静脈瘻の家族歴は十分な評価がなされなかった。

入院時頭部CT/MRI検査で、左前頭葉の脳膿瘍が診断された(図2)。副鼻腔炎が原因とされ、抗菌薬投与による保存的加療を行ったが、脳膿瘍の拡大があり、第8病日に小穿頭による膿瘍ドレナージを行った。このとき、麻酔科医により既往歴・家族歴の再聴取があり、オスラー病が疑われた。胸部CT検査で肺動静脈瘻が診断され(図3)、これによる脳膿瘍の診断に変更された。原因菌は α -hemolytic streptococciであった。

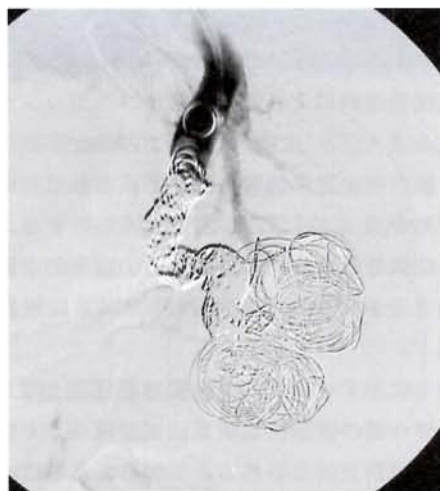
後日、慢性期に肺動静脈瘻に対しコイル塞栓術を行った(図4)。治療終了時、SpO₂は88%から97%へ上昇した。オスラー病の臨床診断に加え、遺伝子診断によりオスラー病type 1と判明し、その後、未診断の家族のスクリーニングが遺伝子検査で行われた。

本症例での問題点：本症例での問題点として、一過性脳虚血発作や脳膿瘍が若年者で起こっているにもかかわらず、塞栓症の精査が行われな



左下葉A10の領域に大きな肺動静脈瘻(矢印)が認められる

図3 症例：非造影胸部CT画像



プラチナコイルで肺動静脈瘻は閉塞されている

図4 症例：塞栓術終了時の左下葉A10の選択的血管撮影

かったこと、既往歴や家族歴の聴取が不十分であったこと、皮膚・粘膜病変の視診、低酸素飽和度や貧血の評価などがなされなかったことがあげられる。

オスラー病の疫学

オスラー病は、世界的には“hereditary hemorrhagic telangiectasia (HHT)”，遺伝性毛細

血管拡張症と呼ばれる常染色体優性遺伝をする疾患で、2015年に指定難病になった。その罹患率は1/5,000人とされ、世界的な地域差はなく、男女差もない。わが国では、2万人近い潜在的患者がいるにもかかわらず、医療機関への受診は年間1,000人にも満たず、多くは未診断の患者である。希少疾患というよりも、未診断・未治療の患者数が多い疾患といえる。

Endoglin, *ACVRL1*, *SMAD4*の3つの遺伝子の変異が知られており、前2者は“HHT type 1”, “HHT type 2”と呼ばれ、これらが全患者の90%近くを占める。type 1は脳と肺の血管奇形の合併が多く、type 2は肝の血管奇形の合併が多い¹⁾。

オスラー病の特徴と症状

遺伝子変異により血管新生やリモデリングに異常をきたし、皮膚・粘膜に毛細血管拡張病変、脳・肺・肝に血管奇形が形成される。それぞれの病変部位に特徴的な症状を呈する。また、症候性となる時期も異なる。臨床的な診断基準とそれぞれの症状の特徴を以下に解説する²⁾。

表1に示す4項目のうち、3項目以上該当でオスラー病の確診、2項目該当で疑診、1項目以下では否定的とされる。この診断基準は小児には適応されないが、成人では非常に信頼性が高い。オスラー病の診断はこの診断基準に基づいて行われるため、遺伝子検査は必須ではない。

表1の各項目は、オスラー病の症状をよく現している。鼻出血は90~95%の頻度で発生し、多くはteenagerの頃から認められるが、小学生以下でも認められることもある。逆に中年以降に初めて出現することもあるが、要点は「繰り返す鼻出血」である。

毛細血管拡張病変(図1)は特徴的で、このような舌・口唇・手指の病変は、オスラー病以外の疾患では認められない。体幹部の病変は老

表1 オスラー病の臨床的診断基準

1. 繰り返す鼻出血
2. 皮膚・粘膜の毛細血管拡張病変
3. 臓器の血管奇形(脳, 肺, 肝, 消化管など)
4. 第一度近親者にオスラー病の家族歴

人斑に似ている。毛細血管拡張病変とされるが、動静脈シャントを伴うこともある。一方、小児で毛細血管拡張病変が認められることは少なく、年齢が上がるとともに現れる。舌・口唇よりも手指の病変の出現は遅く、中年以降が多い。消化管の病変は15%で認められる。

脳には動静脈瘻・動静脈奇形が形成され(10%)、脳出血や痙攣の原因となる。肺の動静脈瘻は30~50%近くの患者で認められ、それ自体が胸腔内出血や肺出血、咯血、気胸、さらには低換気による呼吸障害を引き起こすが、奇異性塞栓症がより重要であり、脳梗塞・脳膿瘍、傍脊椎炎など全身の炎症・膿瘍などの原因となる。また、まれではあるが原発性肺高血圧症が合併することもある。肝の血管奇形(肝動脈-肝静脈シャント、肝動脈-門脈シャント、門脈-大静脈シャント)が70%近くの患者に認められるが、多くは無症状であり、症候性になる頻度は5%程度である。二次性肺高血圧症や心不全、胆道虚血、門脈圧亢進症を呈する。消化管の血管奇形は、食道から結腸まで、どこにでも毛細血管拡張病変が形成される。とくに上部消化管病変からの出血が多く、病変の数と貧血の程度には関連性があり、鼻出血とならんで慢性鉄欠乏性貧血の原因となる。鼻出血の程度に見合う以上の貧血がみられる場合は、とくに消化管出血を疑う。そのほか、脊髄にも血管奇形を形成することがあり(2%)、出血による四肢麻痺や対麻痺の原因となる。

以上のように症状は多岐にわたり、同じ遺伝子変異であっても家族内・間で症状は異なる。

オスラー病の診断

オスラー病の診断は、前述した診断基準に基づいて行う。実は難しいものではなく、大がかりな検査機器などは必要としない。問診と視診によりかなりの高率で診断可能である。

まず、患者に繰り返す鼻出血があるか問診する。具体的には、「今年（今月）は何回鼻出血がありましたか？」「何分で止血しましたか？」というように問診する。また、家族に鼻出血患者がいるかも問診する。両親の片方、さらにその両親の片方（祖父か祖母）にも鼻出血がある場合が多い。既往症や家族歴は、医師側からの確かな誘導がなければ明らかにならないことがあるが、オスラー病患者の多くは家族内に同じ鼻出血患者がいるために、自身の鼻出血を異常とっていないことが多いことに注意を要する。また、患者本人と家族の肺病変の治療歴も確認する。肺動静脈瘻の治療歴があっても、オスラー病と診断されていることは少ない。次に、特徴的な毛細血管拡張病変が舌や口唇、口蓋、手指、顔面、眼瞼結膜にあるか視診する。

多くの場合はこれらにより鼻出血、家族歴、毛細血管拡張病変の臨床的診断基準3項目を満たし、これだけでオスラー病の診断が可能である。また、SpO₂の測定や血液検査（Hb, Ht, Fe, TIBC, UIBC, フェリチン）で換気障害や慢性の鉄欠乏性貧血をチェックする³⁾。

個々の臓器については、以下の方法で検査を行う。脳はMRI/MRA 非造影・造影検査（小児は非造影検査）を行うが、急性期ではCT検査（非造影・造影）を施行する。肺については、小児ではbubbleを使った経胸壁超音波検査で右左シャントを診る場合もあるが、年齢に関係なく非造影CT検査を行うことが多い。肝に対しては超音波検査が第一選択であるが、dynamic CT検査や造影MRI検査を行うこともある。消化管内視鏡検査はactiveな出血が疑われる場合に行われ、止血操作（argon

表2 オスラー病で救急対応が必要となる場合

1. 止血困難な鼻出血
2. 急性・慢性の高度の貧血による諸症状
3. 肺動静脈瘻が原因の奇異性塞栓症
4. 肺出血による症状
5. 脳出血による症状

plasma coagulation)も同時に行うが、診断目的では積極的には行われたい。上部消化管内視鏡で出血源がわからない場合は、カプセル内視鏡が適応となる。

救急レベルでの初期治療

オスラー病により救急対応が必要となるケースとしては、表2に示すような場合が多い。以下に急性期の対応を解説するが、急性期を乗り越えたら患者のオスラー病の全体像の評価、さらには家族のスクリーニングも必要となる。治療の絶対適応になるのは肺動静脈瘻、相対的適応になるのは脳動静脈奇形である。肝や消化管の病変は予防的な治療対象にはならないため、スクリーニングの適応も相対的である。

1. 止血困難な鼻出血

オスラー病患者の多くは何年もの長い間、鼻出血と付き合っている。そのため、救急受診するのはいつもと異なる長時間の止血困難な、または噴出性の出血の場合である。耳鼻咽喉科医でも急性期に出血部位を同定することやピンポイントで凝固止血することは困難であるため、タンポナーデで止血する。それでも止血困難な場合は、顎動脈末梢部の選択的塞栓術を放射線科医や脳血管内治療医に依頼する。ただし、塞栓術は一時的な止血効果は期待できるが、鼻出血の治療としての役割は小さい。慢性期の鼻出血に対する治療としては、トラネキサム酸内服、電気凝固、レーザー凝固、抗血管新生薬投与、粘膜置換、鼻腔閉塞など多数あるが、鼻粘膜への加湿以外は有効性のエビデンスレベルは

高くない。

2. 急性・慢性の高度貧血による諸症状

オスラー病患者の鉄欠乏性貧血の原因は、鼻腔または消化管からの出血、その両者からの出血である。慢性の出血が日常からあり、Hb値が5～6g/dl程度の患者も多い。そこに止血困難で救急受診することがあり、Hbが非常に低い場合は積極的な赤血球輸血が必要である。鉄剤の投与は慢性期の治療であり、急性期は止血と貧血の早期改善が目標となる。

3. 肺動静脈瘻が原因の奇異性塞栓症

肺動静脈瘻が原因の奇異性塞栓症の場合、肺動静脈瘻の治療は慢性期に行えばよく、脳梗塞、脳膿瘍、体幹部膿瘍の治療を優先する。ここで重要なのは、肺動静脈瘻が原因であるという診断であり、それに気づかずに行った臨床症状が改善した後で同じ梗塞や膿瘍を繰り返すことも少なくない。心房細動のない脳塞栓症や原因不明の全身・脳膿瘍の場合は奇異性塞栓症を疑い、神経内科医や循環器内科医に相談する。肺動静脈瘻は、病変が小さくても塞栓症を起こすため、その大きさにかかわらず慢性期にコイル塞栓術の対象となる。

4. 肺出血による症状

肺動静脈瘻による肺実質出血や胸腔内出血、咯血・気胸は、必ずしも急性期の治療対象になるとは限らないが、大きな胸腔内出血に対してはドレナージ術や外科的根治術が急性期に行われる。急性期にコイル塞栓術が適応になることもある。

5. 脳出血による症状

脳出血による神経症状の程度により急性期の治療適応が決まり、これはオスラー病でない脳出血患者と同様である。血腫のみ摘出し、減圧だけを行うことが多い。脳血管奇形の病変は、小さく、表在性で、複数ある、というのがオス

ラー病による脳動静脈奇形の特徴とされるが、例外も多いため注意を要する。

専門家へのコンサルテーション

オスラー病は病巣や病状が多彩であり、単一の診療科だけでは診断・治療は困難なことが多い。また、この疾患に特化した専門家も存在しない。耳鼻咽喉科、呼吸器内科、呼吸器外科、消化器内科、肝臓内科、循環器内科、脳神経外科、放射線科、小児科、皮膚科、遺伝子科、など複数の診療科による集学的診療が理想的であるが、誰かがイニシアチブをとって診断・治療にあたる必要がある。国際的なガイドライン⁴⁾⁵⁾も参考にしながら診断・治療を行う。

わが国には、医師の会である日本HHT研究会があり、そのホームページ⁶⁾ではオスラー病の診療が可能な医療機関のリストも掲載されており、必要があれば相談することができるため、参照されたい。また、オスラー病患者会も設立されており、患者サポートに有用な情報提供を行っている⁷⁾。

文 献

- 1) Komiyama M, Ishiguro T, Yamada O, et al : Hereditary hemorrhagic telangiectasia in Japanese patients. *J Hum Genet* 59 : 37-41, 2014.
- 2) Showlin CL, Guttmacher AE, Buscarini E, et al : Diagnostic criteria for hereditary hemorrhagic telangiectasia (Rendu-Osler-Weber syndrome). *Am J Med Genet* 91 : 66-67, 2000.
- 3) 小宮山雅樹 : 遺伝性出血性毛細血管拡張症。脳卒中の外 43 : 193-200, 2015.
- 4) Faughnan ME, Palda VA, Garcia-Tsao G, et al : International guidelines for the diagnosis and management of hereditary haemorrhagic telangiectasia. *J Med Genet* 48 : 73-87, 2011.
- 5) Faughnan ME, Mager JJ, Hetts SW, et al : Second international guidelines for the diagnosis and management of hereditary hemorrhagic telangiectasia. *Ann Intern Med* 173 : 989-1001, 2020.
- 6) 日本HHT研究会ホームページ。
http://komiyama.me/HHT_JAPAN/About_US.html
(accessed 2021-02-15)
- 7) 日本オスラー病患者会ホームページ。
<https://www.hht.jpn.com/>(accessed 2021-02-15)