

## 特集

## 循環器疾患と分子遺伝学

# 遺伝性出血性 毛細血管拡張症\*

小宮山 雅樹\*\*

**Key Words** : brain arteriovenous malformation, hereditary hemorrhagic telangiectasia (HHT), hepatic arteriovenous fistula, pulmonary arteriovenous fistula, Osler-Rendu-Weber disease

## はじめに

遺伝性出血性毛細血管拡張症 (hereditary hemorrhagic telangiectasia : HHT) は、皮膚・粘膜の毛細血管拡張や多臓器の動静脈奇形を特徴とする常染色体優性遺伝疾患である。鼻出血、脳出血、脳梗塞、脳膿瘍、呼吸不全、咯血、胸腔内出血、肝不全、消化管出血、鉄欠乏性貧血など多彩な臨床像を呈するため、複数の専門科(脳血管内治療科, 脳神経外科, 神経内科, 放射線科, 耳鼻咽喉科, 皮膚科, 消化器内科, 肝臓内科, 循環器内科, 呼吸器内科, 呼吸器外科, 小児科, 遺伝カウンセラー, など)にわたる集学的なアプローチが必要である<sup>1)</sup>。

## 診断基準

HHTの古典的な三徴は、鼻出血、毛細血管拡張、家族歴である。現在用いられるHHTの臨床的診断基準には、以下の4項目がある。①繰り返す鼻出血、②粘膜・皮膚の毛細血管拡張、③肺、脳・脊髄、肝臓などにある血管奇形、④第1度近親者に同様の症状がある。これら4項目のうち、3つ以上あると確診、2つで疑診、1つ

以下では可能性は低いとされる<sup>2)</sup>。症状を呈するのはある程度の年齢に達してからであり、小児や若年ではHHTの遺伝子のcarrierであるのに無症状ということが多い。

## 遺伝子変異

*ENG*遺伝子と*ALK1*遺伝子の変異がわかっており、それぞれHHT1とHHT2と呼ばれる。*ENG*遺伝子は9q染色体に<sup>3)</sup>、*ALK1*遺伝子は12q染色体にある<sup>4)</sup>。*ENG*と*ALK1*は主に血管内皮細胞に発現し、TGF- $\beta$ 1と結合し血管新生の過程に影響する。ハプロ不全により発症すると考えられている。多くの患者がHHT1またはHHT2であるが、10~15%の患者がどちらにも属さない。両方の遺伝子変異において、すべての変異の種類 (deletion, insertion, missence mutation, splice site change) が認められている。HHT1とHHT2の浸透率は40歳までに100%近くなるが、*de novo*の変異は稀である。肺動静脈瘻はHHT1に多く、脳動静脈奇形もHHT1に多い。肝動静脈瘻はHHT2に多く、消化管の毛細血管拡張はHHT1とHHT2の間で差がない。臨床的には、HHT1の方がHHT2よりも鼻出血や毛細血管拡張がより早期に顕在化し重症である<sup>5)</sup>。HHT-juvenile polyposis overlap syndromeは18染色体の*SMAD4*遺伝子の変異による<sup>6)</sup>。肺高血圧症とHHTの両者の臨床症状を呈する第2染色体(2q33)の*BMPRII*の遺伝子変異も知られるようになった。また第5染色体にlocusが

\* Hereditary hemorrhagic telangiectasia (HHT).

\*\* Masaki KOMIYAMA, M.D.: 大阪市立総合医療センター脳血管内治療科(☎534-0021 大阪府大阪市都島区都島本通2-13-22); Department of Neuro-intervention, Osaka City General Hospital, Osaka 534-0021, JAPAN

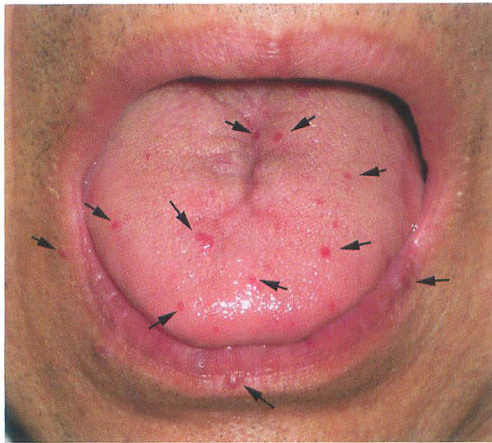


図1 皮膚・粘膜の毛細血管拡張病変  
63歳男性. 舌・口唇に多数の病変が認められる.

あり肺病変の多いHHT3, 第7染色体の異常とされ鼻血や毛細血管拡張の症状があまりないHHT4も報告された.

## 疫 学

本邦のHHTの頻度は5,000~8,000人に1人とされる<sup>7)</sup>. 本邦では男女の差はなかった(50%)<sup>5)</sup>. HHTは世界中に広く認められ, また多くの人種・民族に認められる. HHT1とHHT2の頻度は地域によって異なり, 本邦ではHHT1がHHT2の2.1倍であったが, フランスや北イタリアでは逆にHHT2の方が多く, HHT1の2.0~2.7倍であった.

## 鼻 出 血

HHTの症状の中で最も高頻度(90~95%)の症状が鼻出血である. 出血部位は, 通常の鼻出血と同様にKiesselbach's plexusからの出血が多い. 多くは30歳ぐらいまでには認められるが, 中年以降に始まる場合もある. なかには大量の輸血を必要とする場合や鼻出血による窒息が致死的になる場合もある. 小児では通常の鼻出血もよく認められるため, これがHHT関連かどうかの判断は難しい. 治療には軟膏塗布, ホルモン療法, 止血剤投与, レーザー凝固, 電気凝固, 動脈結紮, 塞栓術, 鼻腔内パッキング, 鼻粘膜皮膚置換術, 外鼻孔閉鎖術などがある<sup>8)</sup>. 凝固療法は重症例には無効なことが多い. 繰り返す電気凝固は鼻中隔の穿孔を起こすため禁忌である.

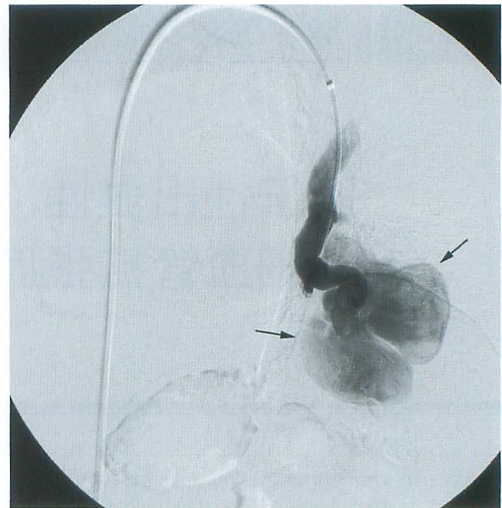


図2 肺動静脈瘻

41歳男性. 左肺動脈の選択的造影. 大きな静脈瘤(矢印)を伴う動静脈瘻で, 奇異性塞栓症による脳膿瘍の原因となっていた.

レーザーによる焼灼治療も軽症から中程度の鼻出血には一定の効果があるとされるが重症例では効果は低い. 難治症例には外鼻孔閉鎖術が行われる.

## 皮膚・粘膜病変

皮膚・粘膜の毛細血管拡張は, 頭皮, 顔面, 口唇, 口腔粘膜, 舌, 耳, 結膜, 四肢, 指などに認めら, 特に舌の病変は特徴的で高頻度で観察され診断的意義は大きい. 通常は小児期では少なく, 年齢とともに増加する. 30~40歳代を越えてから出現することも珍しくはない. 指の病変は, 指の末梢の腹に認められることが多いが, 爪の下にできることもあり, 両者とも出血することもある(図1).

## 肺動静脈瘻

肺の動静脈瘻の古典的な三徴であるdyspnea, cyanosis, clubbingが揃った患者は多くはない. 肺の動静脈瘻の30~40%の患者はHHT関連で起こる. 逆にHHT患者の30%に肺動静脈瘻が認められ, 女性の方が多いとされる. 一過性脳虚血発作, 脳梗塞や脳膿瘍や全身の膿瘍も起こす. 稀に咯血や胸腔内出血も起こす. 肺動静脈瘻に肺高血圧症を合併することがあり, その多くは

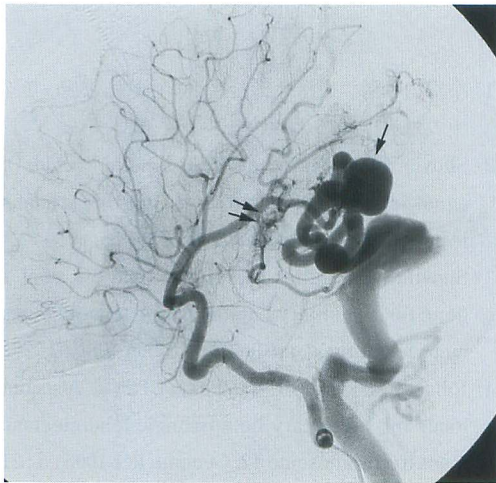


図3 脳動静脈奇形

2歳男児. 右内頸動脈撮影の側面像. 右側頭葉に静脈瘤(1本矢印)を伴う動静脈瘻とナイダスを伴う動静脈奇形(2本矢印)が認められる.

HHT2である. 肺の動静脈瘻は単純型と複雑型に分けられる. びまん型も頻度は低いが存在する. 80%が単純型で, 20%が複雑型である. 多くの肺の動静脈瘻が, 下葉または中葉, または左下葉の舌部にできる. Bubbleまたは超音波造影剤を使った心臓超音波検査の肺動静脈瘻の検出率は高い. これでシャントがあれば非造影のthin slice CTを行う(図2). コイルを使った塞栓術が第1選択である<sup>9)</sup>. 栄養動脈の径が3 mmを超える動静脈瘻は, 脳梗塞や脳膿瘍の原因となりうるため治療の適応があり, 径が3 mm以下でも脳梗塞・脳膿瘍を起こす場合があり, 治療を行った方が良いとされる.

### 脳・脊髄動静脈奇形

HHT患者が神経症状を呈する頻度は10~20%とされ, その原因には脳動静脈奇形, 肺動静脈瘻や多血症による脳梗塞や一過性脳虚血発作, 肝動静脈瘻による肝障害による脳症などがある. 脳出血は脳動静脈奇形やそれに関連する動脈瘤・静脈瘤が原因で起こり, 脳梗塞・脳膿瘍は肺動静脈瘻からの奇異性塞栓症が原因で起こる<sup>10)</sup>. HHTに関連する脳血管奇形の合併は8~16%とされ, 多発性の脳血管奇形も認められることも多い. 脳血管奇形は, ①動静脈瘻[arteriovenous

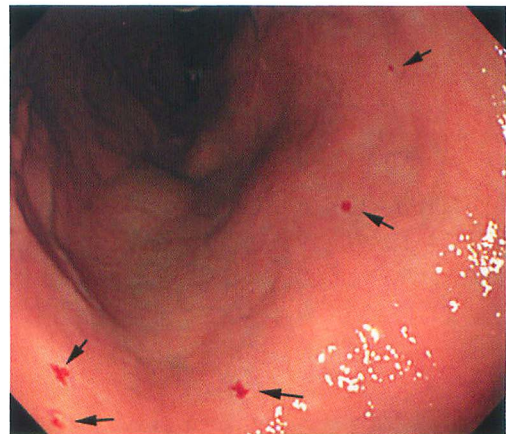

図4 消化管の毛細血管拡張病変

59歳女性. 胃の内視鏡画像. 毛細血管拡張(矢印)が多数認められる.

fistula (fistulous type AVM)], ②3 cmより小さなnidus typeの動静脈奇形 (small nidus type AVM), ③非常に小さな動静脈奇形(micro-AVM)の3タイプに分類できる. micro-AVMは出血しにくいとされるが, その真の出血のリスクは不明である. 脳病変は, 多発性・表在性で, 比較的小さな病変が多いのが特徴である(図3). 8%に脊髄血管奇形が合併し, 静脈瘤を伴った傍髄質動静脈瘻が多い.

### 肝動静脈奇形

肝動静脈奇形はHHT患者の70%とされ, 症候性になるのは5%程度で多くは無症候性である. HHT1よりもHHT2に多く, 男性よりも女性に多い. 肝動静脈奇形の中には, 肝動脈—門脈シャント(AP shunt), 肝動脈—肝静脈シャント(AV shunt), 門脈—肝静脈シャント(PV shunt)があり, AP shuntが多いが, それらが混在する場合もある. 症候性の場合には, シャントが多いことによる心不全, 胆道壊死, 門脈圧亢進症となる. スクリーニングには超音波検査が有用であり, 拍動性の拡張蛇行した肝血管が認められる. 造影CTで拡張した肝動脈, 門脈, 肝静脈が認められる. 頭部MR検査のT1強調画像でPV shuntによる両側淡着球の対称性の高信号域(マンガンの沈着)があれば, 肝障害がなくてもPV shuntの存在が示唆される<sup>11)</sup>. 自然経過や治療方法, 肝移植の適応など, わかっていないことが多い. 塞栓

術は高度な肝虚血により20%が死亡するとされ、第1選択にするべきではなく保存的治療が奨められる。

## 消化管病変

HHT患者の15%程度に消化管出血が認められ、慢性の鉄欠乏性貧血の患者も少なくない。原因は頻回の鼻出血や慢性の消化管出血である。貧血による倦怠感・疲労感などは肺動静脈奇形の症状でもあり、両者が存在する場合もある。内視鏡による直視下の検査が必要である。病変は口腔から大腸までのどこにでも認められる。頻度は胃・十二指腸の方が、大腸よりも高頻度である(図4)。HHT-若年性ポリポージスは、より発がん性が高いという点で若年性ポリープと異なる。消化管病変の治療には、ステロイド、止血剤、血管強化薬、鉄剤投与などがあるが、その効果には個人差も大きく、また副作用もあることから、鉄剤投与以外は必ずしも適応とはいえない。そのほか凝固療法・レーザー治療などがあるが、決め手に欠くのが現状である。高度の貧血に対しては、積極的かつ適切な輸血が必要である。

## 妊娠とHHT

HHTの症状は、出生時で0%、12歳までに80%、35歳までに97%出現するとされ、女性の場合には妊娠を契機に症状が悪化することがある。肺動静脈瘻のないHHTの女性の妊娠は、通常よりもリスクは上がらず、逆に肺動静脈瘻を持つHHTの女性の妊娠はリスクが高いとされる。肺動静脈瘻を持つ妊婦は、妊娠後期での咯血や胸腔内出血の可能性が高くなるため、妊娠を考えているHHTの女性患者は特に肺動静脈瘻の検査を受けるべきとされる。

## 文 献

- 1) 小宮山雅樹. 遺伝性出血性毛細血管拡張症. 脳卒中の外科. 2015(印刷中).
- 2) Shovlin CL, Guttmacher AE, Buscarini E, et al. Diagnostic criteria for hereditary hemorrhagic telangiectasia. *Am J Med Genet* 2000 ; 91 : 66.
- 3) Shovlin CL, Hughes JM, Tuddenham EG, et al. A gene for hereditary haemorrhagic telangiectasia maps to chromosome 9q3. *Nat Genet* 1994 ; 6 : 205.
- 4) Johnson DW, Berg JN, Gallione CJ, et al. A second locus for hereditary hemorrhagic telangiectasia maps to chromosome 12. *Genome Res* 1995 ; 5 : 21.
- 5) Komiyama M, Ishiguro T, Yamada O, et al. Hereditary hemorrhagic telangiectasia in Japanese patients. *J Hum Genet* 2014 ; 59 : 37.
- 6) Gallione CJ, Repetto GM, Legius E, et al. A combined syndrome of juvenile polyposis and hereditary haemorrhagic telangiectasia associated with mutations in *MADH4* (*SMAD4*). *Lancet* 2004 ; 363 : 852.
- 7) Dakeishi M, Shioya T, Wada Y, et al. Genetic epidemiology of hereditary hemorrhagic telangiectasia in a local community in the northern part of Japan. *Hum Mutat* 2002 ; 19 : 140.
- 8) 市村恵一. オスラー病(遺伝性出血性末梢血管拡張症)の鼻出血—基礎と臨床. 耳展 2009 ; 3 : 138.
- 9) White RI Jr. Pulmonary arteriovenous malformations : how do I embolize? *Tech Vasc Interv Radiol* 2007 ; 10 : 283.
- 10) Krings T, Chng SM, Ozanne A, et al. Hereditary haemorrhagic telangiectasia in children. Endovascular treatment of neurovascular malformations. Results in 31 patients. *Interv Neuroradiol* 2005 ; 11 : 13.
- 11) Baba Y, Ohkubo K, Hamada K, et al. Hyperintense basal ganglia lesions on T1-weighted images in hereditary hemorrhagic telangiectasia with hepatic involvement. *JCAT* 1998 ; 22 : 976.